


Tal Grigg.

Historiae atque Observationes  
Tres  
medico-Chirurgicae Singula-  
rissimae

Lex Michaelem Angelum

Trimum

Carabaeum



Plures aliorum eventis docentur.

TACIT. IV Ann.

Illustrissimis atque Eruditissimis  
Academicis

Michael Angelus Svimius S. P. D.



Nihil illustrem Medicinam reddidit —  
praeter quam morborum historia, ac —  
observationes, quibus nostra iudicia —  
imitantur. Itaque, mea quidem  
sententia, omnes hujusce sapientiae  
Professores exercitatissimos historiis  
condere, operae praetium est: quia  
ab eis monita atque praecepta vera  
ad ~~curandos~~ morbos bene curandos. Et  
sicuti quanta sit vestra in me humani-  
tas atque benevolentia, exploratum  
habeo, ad vos mitto hasce tres morborum  
singularissimorum historias ac observationes  
medico chirurgicas: id est; Prima, De  
mamilla maxima mole facta feliciter  
~~extirpata~~ extirpata atque sanata. Altera

De Fistula subinferiori ora Orbitae Oculi  
dextri

lefti un cavie ossis maxillae superior  
et duorum. extremorum dentium molar  
um feliciter sanata. Tertio Dr. inges  
si Tumore in Capitis regione. Leava  
Quas igitur rudi ac vulgari stilo  
exaratas benevole camen. anime  
Dominationibus vestris exhibeo. Valeat

Michaëlis Angelis Primij.

De mamma maxima male


facta, feliciter excipata, et

historia eius sancta

historia Prima

medicæ chæirurgicæ, virgula

missima

 obsequia

Peruenit aut Nosocomium Sanctae Mariæ

ad Aquæ Anno MDCALVIII Agricola

quædam <sup>520</sup> ~~M. D. N. I.~~ <sup>M. D. N. I.</sup> ~~Frater~~ Caroli Cuoni

commendatarij Sacrae Religionis Hieroso-

lymitanæ sanguineo ac melancholico

temperamento prædita nec non

gracili corpore cum dextra mamma

valde maxima, pæpe ovata ut patet

in Tab. I, quanta cum mole.

Fuit autem tanquam medicus chæirur-

gus ad hanc Primarius huius Nosocomij

condiligenter visitata, et circum areolam

coloris albi partem, portionem vidē:

nec non parvam cicatricem figuræ

semilunaris in ejus lato interno: et dein

ad Antonio, Tenaculis vero et præcipuis

magistris

magistro praedicti Mosdomij, et praeter ex-  
tirpationem totius mammae nihil utile  
versimus. Itaque non otioso, post purgati-  
onem, coram Dominis Bernardo Lupili-  
nio, Antonio Tenarolis, et alijs bene multa  
ad extirpationem salubriter institui. Post  
filamenta arida cum idonea illi parte  
fasciatae superimposui: et ratione hae  
Videtur Melij ad confectum pus usque  
et ad hunc modum processit, donec ulcus  
purgatum fuit: et tandem unguentum  
nostrum mundificativum, et lapidis infer-  
ni contactum, ut de cute caro non exea-  
adhibui: et hoc modo ad perfectam cicatri-  
cem pervenit. Post sex. haldomadas se-  
beneegra convalescit, et ab isto Mosoco-  
nis salva et incolumis discessit.

Post extirpationem hanc constitutam,  
ut recte viderem, et quod constaret Tu-  
mor hic Anatomicam ejusdem sectionem  
institui, existimavi. Quare cuticulam  
et cubem crucis formae amovi, Lanni-  
culum totius mammae delijosum infra

trum, ejus glandulae duras ac scirrhasas,  
vasa adijuncta valde dilatata animadvertimus.  
Deinde eadem ratione animo  
in totum quo hujus mammae corpus,  
et suo in Centro folliculum, quanto est  
mali auri males, subflavi humoris plenum  
Ex hoc, ~~et~~ prompta conjecturatione Tu-  
morem hunc non esse carcinosum  
competitum habemus, quia cancer dolo-  
rem continuo facit, et hic hic quem  
vis amplius, doloribus carebat. Ergo, mea  
quidem sententia omnia haec vitia  
varia varia ab illo tumore folliculato,  
qui in centro hujus mammae esset, origi-  
nem traxerunt: et inter Tumorum genus  
qui ab humoribus et partibus solidis ~~non~~  
nascuntur, numerari possit.

Liris

Tab. I.

Explicatio.

AAAA mammae Figura et moles.

BB Pars ejus superior.


CC Pars ejus lateralis interior.

EE Pars ejus inferior.

f ejus ~~moles~~ et papilla

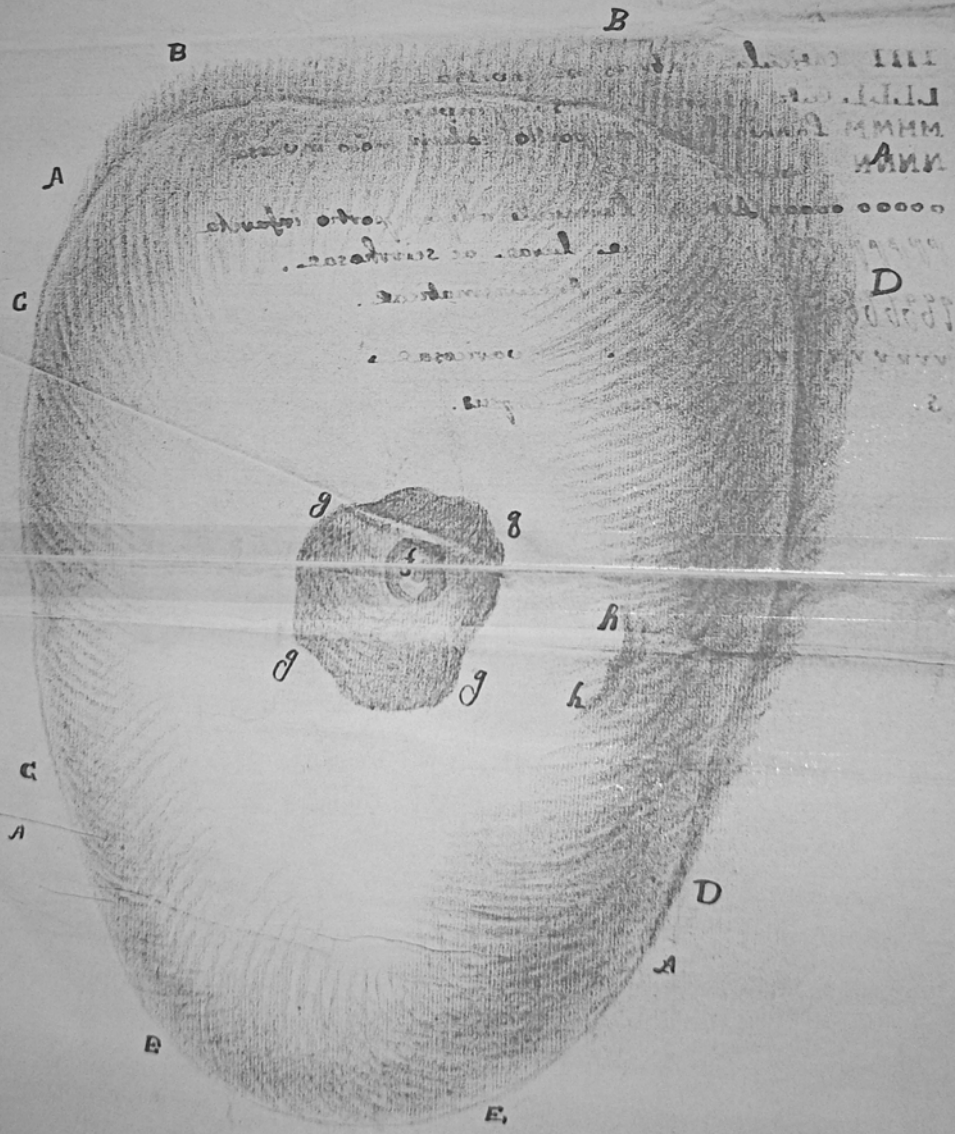
gggg. ejus Areola: at vi coloris.

hh. cicatrix? quae observatur in parte laterali sua interiore.





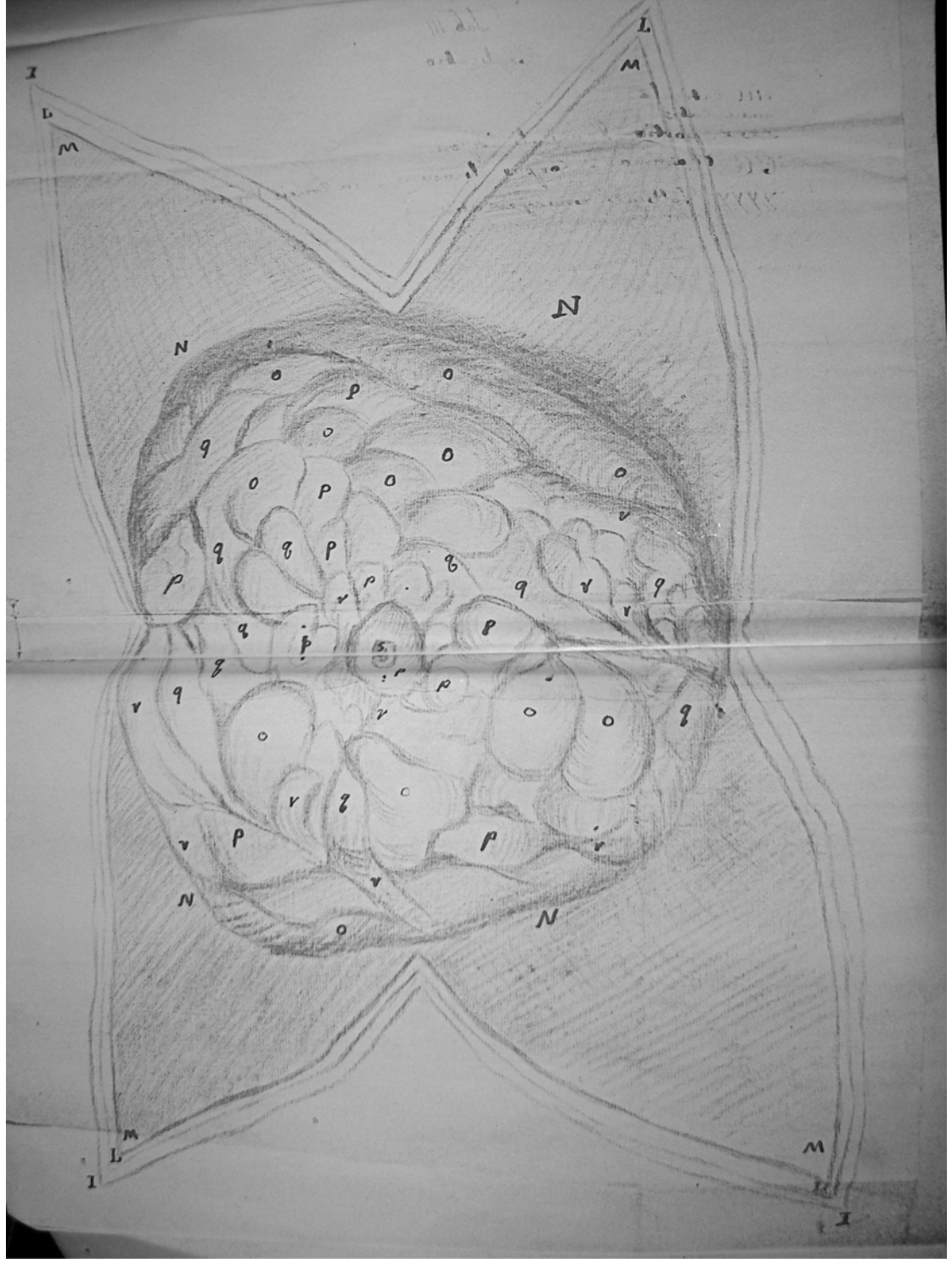
11 20  
ord. de 2



Tab. II.

Explicatio

IIII Cuticula extrosum. inversa  
L.L.L. Cutis etiam extrosum. inversa  
MMMM Lanniculi adiposi portio eodem modo inversa  
NNNN Tumoris Corpus  
oooo Alvea Lanniculi adiposi portio infarcta.  
ppppppppp. Slandulae duae ac scirrhosae. a  
rrrrrrrrrr Anterior. Aneurismatica.  
vvvvvvvvv Venae varicosae.  
5 Papillae Corpus.



Tab. III

Explicatio

IIII cuticula

uuuu Cutis

xxxx portio Lamelluli adiposi

III Mammæ Corpus divinum in Corvis forma


YYYY Folliculi circumferentia

Tab. III.

Tab. III

f  
u  
x

f  
u  
x



z

z

y

z

z

f  
u  
x